- Copyright - Il Pensiero Scientifico Editore downloaded by IP 3.144.143.31 Mon, 29 Apr 2024, 17:44:14

Monitoraggio delle alterazioni ischemiche del complesso QRS mediante un nuovo sistema di elettrocardiografia computerizzata

Giorgio Morace, Luciano Alcidi

Dipartimento di Medicina Interna, Università degli Studi, Firenze

Key words:
Ergometric test; Myocardial ischemia.

Background. **Evoked ischemia induces morphological modifications in QRS complex that can be detected by a new electrocardiographic computerized system that we have developed (ventricular ischemic site analysis-VISA). The aim of this study was to evaluate, by continuous recording, the ischemia evolution during stress or pharmacological test and to correlate the modifications of QRS with the shift of the ST-T segment.**

Methods. **According to our method, the vectorial differences between rest QRS and stress QRS are recorded as deformations of the QR and/or RS segments. Sixty patients were studied: 44 had inducible ischemia during single photon emission computed tomography 99mTc-sestamibi test; 33 of these underwent ergometric test and 11 pharmacological test.**

Results. **The VISA test was positive in 91% of patients against the 61% with standard ECG. Ischemic deformations of the QRS appeared at 62.1% of stress duration, while the ST-T shift appeared at 81.4% of the test. During pharmacological stress the ST-T segment did not change.**

Conclusions. **Our method is more sensitive than standard ECG in identifying inducible ischemia. Ischemic deformations of the QRS complex occur earlier than the repolarization modifications and they may be present also in their absence. The higher sensitivity of the VISA test depends on the fact that QRS ischemic modifications are caused both by the lesion current and a conduction delay in the ischemic zone.**

(Ital Heart J Suppl 2000; 1 (11): 1464-1471)

Ricevuto il 12 aprile 2000; nuova stesura il 28 luglio 2000; accettato il 9 agosto 2000.

Per la corrispondenza:

Prof. Giorgio Morace

Via Castaldi, 2/6
50139 Firenze

Introduzione

Si è sempre ritenuto che l'ischemia acuta reversibile interessasse solo la fase di ripolarizzazione dell'ECG con le caratteristiche alterazioni del tratto ST-T. Studi sperimentali, tuttavia, hanno documentato ritardi della conduzione intraventricolare e transitorie modificazioni del complesso QRS durante ischemia[1,2]. Anche nell'uomo sono state osservate alterazioni del complesso QRS nell'angina di Prinzmetal, nella prova da sforzo e nell'angioplastica percutanea coronarica[3-5]. Tali alterazioni, appena rilevabili all'ECG standard[6-8], sono state ben evidenziate mediante monitoraggio vettorcardiografico continuo[9,10] e con l'ECG *signal-averaged*[11,12].

Con quest'ultima tecnica è stato rilevato che l'ischemia acuta reversibile determina attenuazione delle componenti ad alta frequenza del complesso QRS. Ciò dipende dalla diminuzione del massimo potenziale diastolico e dal rallentamento della conduzione intramiocardica.

Con un metodo di ECG computerizzato da noi messo a punto (*ventricular ischemic site analysis*-VISA)[13-15] abbiamo potuto osservare, durante ischemia inducibile, la comparsa di deformazioni del complesso QRS che vengono evidenziate sovrapponendo i segmenti QR e RS di base e durante stress. Queste sono dovute a ridotta pendenza di uno dei due segmenti mentre nei soggetti normali i due QRS medi sono esattamente sovrapponibili.

Con questo metodo è inoltre possibile seguire l'andamento della crisi ischemica minuto per minuto per tutta la durata dello stress (VISA dinamico).

Scopo di questo lavoro è stato l'analisi comparativa, durante ischemia inducibile, dell'andamento temporale delle deformazioni del QRS rispetto alle alterazioni del tratto ST-T. Come test di riferimento è stata scelta la tomografia scintigrafica cardiaca (SPECT con ^{99m}Tc-sestamibi).

Materiali e metodi

L'acquisizione viene fatta durante scintigrafia miocardica con test ergometrico o farmacologico. Le derivazioni utiliz-

- Copyright - Il Pensiero Scientifico Editore downloaded by IP 3.144.143.31 Mon, 29 Apr 2024, 17:44:14

zate per l'elaborazione VISA sono V_5 e V_2. Dall'acquisizione di queste vengono estratte due strisce di tracciato di 20 s ciascuno, la prima all'inizio del test e la seconda durante l'iniezione del tracciante radioattivo. Con una procedura di *averaging* eseguita sui complessi QRS si ottengono due QRS medi, di base (QRS-rest) e durante stress (QRS-stress). Prima di essere sovrapposti i due complessi vengono opportunamente normalizzati con un particolare algoritmo da noi messo a punto che tiene conto di due fattori di normalizzazione, uno per il segmento QR e l'altro per il segmento RS.

Dai valori in μV che tracciano i profili dei due QRS medi (QRS-rest e QRS-stress) si individuano rispettivamente i minimi di sinistra: $V1_b = V_{onSet\ base}$, $V1_s = V_{onSet\ stress}$, quelli di destra: $V2_b = V_{offSet\ base}$, $V2_s = V_{offSet\ stress}$ ed i rispettivi massimi $Vmax_b$, $Vmax_s$. Con questi dati vengono calcolati i fattori di normalizzazione Fn_{QR} e Fn_{RS}:

$$Fn_{QR} = (Vmax_b - V1_b)/(Vmax_s - V1_s)$$
$$Fn_{RS} = (Vmax_b - V2_b)/(Vmax_s - V2_s)$$

Con Fn_{QR} viene normalizzato il profilo QR del QRS-stress mentre con Fn_{RS} si normalizza quello RS. Questa procedura di normalizzazione tende a minimizzare gli effetti prodotti sul QRS-stress dall'eventuale corrente di lesione presente durante una crisi ischemica. Confrontando i profili dei due segmenti si ottiene il diagramma delle differenze che mostra, in presenza di ischemia, una deformazione sul profilo del QRS-stress. La figura 1 è un esempio di scheda VISA in cui sono riportati, nella sezione 1 i due QRS medi sovrapposti con la scala di riferimento, nella sezione 2 i dati inerenti alle deformazioni, nella sezione 3 l'ECG di base e durante stress.

Nei soggetti normali il QRS rimane invariato durante lo sforzo e quindi risulta perfettamente sovrapponibile al QRS di base (Fig. 2A). All'opposto, in presenza di ischemia compare una deformazione sul profilo del QRS-stress (Fig. 2B). In quest'ultimo caso la deformazione ischemica interessa la prima parte del tratto QR.

VISA dinamico. Con questo metodo è possibile seguire l'andamento della crisi ischemica minuto per minuto per tutta la durata della prova. La procedura è la seguente: costruzione di una matrice costituita da (n) vettori, uno per ogni minuto, con i valori delle differenze tra QRS-rest e QRS-stress (Fig. 3); da questa si ricavano una rappresentazione tridimensionale (Fig. 4) e una proiezione planare o mappa (Fig. 5) in cui l'inizio della zona grigiochiara indica il momento di inizio dell'ischemia e la zona centrale annerita la massima deformazione ischemica del complesso QRS. Agli stessi tempi è stata eseguita l'analisi vettoriale del tratto ST-T (Fig. 6).

Casistica. Nella nostra precedente casistica di pazienti sottoposti a scintigrafia miocardica per sospetta cardiopatia ischemica, la sensibilità del VISA era 97% con una specificità dell'80%[15]. Attualmente i pazienti ischemici studiati ammontano a 44 (5 in più rispetto alla vecchia casistica); di questi, 33 sono stati sottoposti a test ergometrico (Gruppo I) e 11 a test farmacologico (Gruppo II).

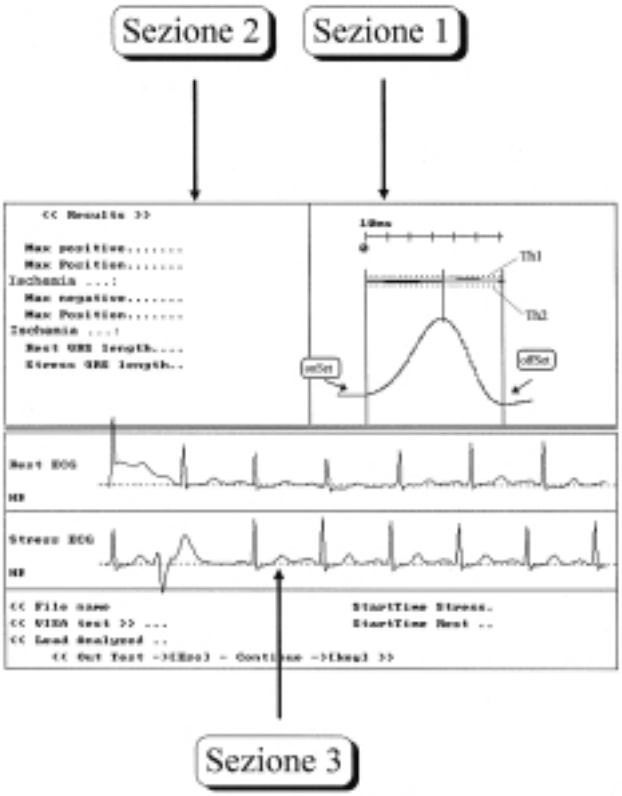

Figura 1. *Scheda VISA. Sezione 1: sovrapposizione dei due QRS medi, di base e da stress; andamento delle differenze, scala di riferimento e rispettive soglie di normalità (Th1, Th2). Sezione 2: valori massimi delle deformazioni in μV, posizione temporale in ms riferita all'inizio (onSet) e intervallo di discostamento sempre in ms, per il tratto QR e RS e infine durata dei due QRS medi. Sezione 3: ECG di base e durante stress, derivazione analizzata e tempi ai quali sono stati prelevati i segmenti di tracciato.*

La durata del test ergometrico era *symptom-limited* o fino ad esaurimento muscolare. La durata del test farmacologico era di 4 min a partire dall'inizio dell'infusione di dipiridamolo. Sono stati valutati, oltre alla positività o meno del VISA e dell'ECG standard, la durata totale del test, il tempo di inizio della deformazione ischemica e la percentuale del tempo alla quale si manifesta.

Risultati

Nella tabella I sono messi a confronto la sensibilità del VISA (91%) rispetto all'ECG standard (61%) e il tempo di inizio dell'ischemia come percentuale riferita all'intera durata del test, rispettivamente 62.1 vs 81.4%.

Nella tabella II vengono riportati questi stessi valori per ogni singolo paziente. Le alterazioni più precoci

- Copyright - Il Pensiero Scientifico Editore downloaded by IP 3.144.143.31 Mon, 29 Apr 2024, 17:44:14

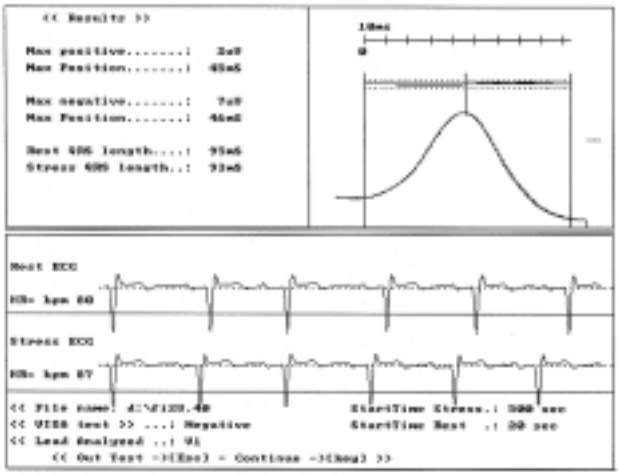

A

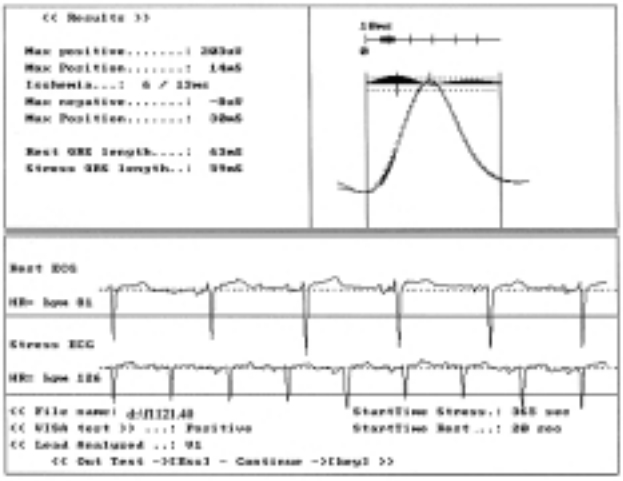

B

Figura 2. A: *esempio di test VISA normale. I due QRS, di base e da stress, sono esattamente sovrapponibili. Perfusione omogenea alla SPECT.* B: *esempio di test VISA patologico. Deformazione ischemica sul profilo del QRS-stress.*

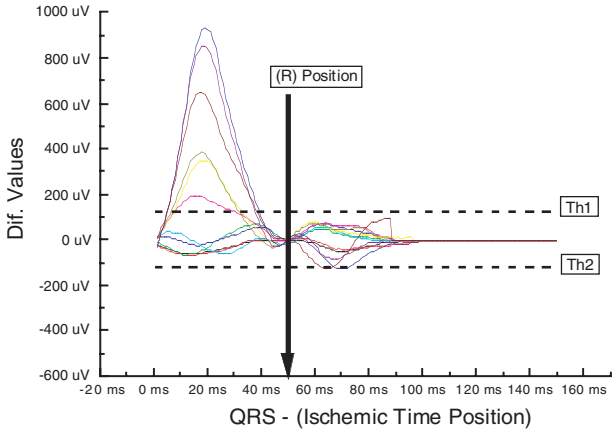

Figura 3. *Matrice delle differenze vettoriali minuto per minuto tra QRS-rest e QRS-stress concentrate nei primi 40 ms del complesso QRS che superano la soglia di normalità a partire dal sesto minuto.*

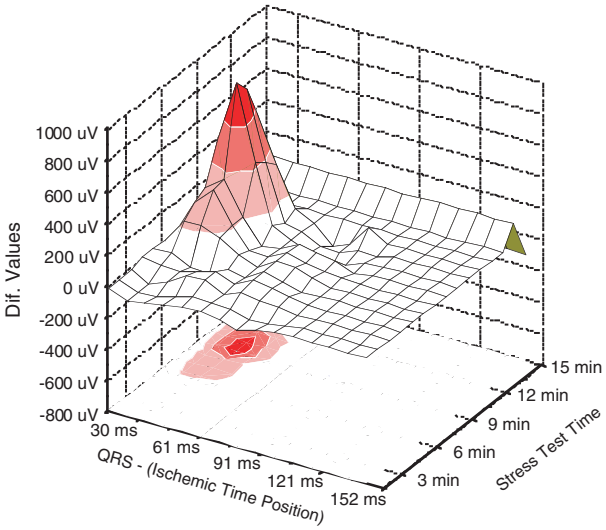

Figura 4. *Rappresentazione tridimensionale delle differenze fra QRS-rest e QRS-stress. Le coordinate tridimensionali rappresentano rispettivamente l'ampiezza delle differenze, la posizione nell'intervallo del QRS e la durata del test.*

venivano registrate, con il VISA, da 6 a 2 min dall'inizio della prova da sforzo.

Nel gruppo dei pazienti sottoposti a test farmacologico (Tab. III) le deformazioni del QRS comparivano mediamente al 135 ± 64% della durata dell'infusione del dipiridamolo, considerando il 100% la durata dell'infusione (4 min). In questi casi l'ECG standard era costantemente negativo. Le alterazioni più precoci venivano registrate da 5 a 2 min dall'inizio dell'infusione di dipiridamolo.

La deformazione del QRS poteva essere molto precoce (Fig. 7) o più tardiva (Fig. 8); non accompagnata (Fig. 9) o, nella maggior parte dei casi, seguita dallo slivellamento del tratto ST (Fig. 10).

Le mappe che illustrano le deformazioni del QRS sono molto diverse fra di loro, sia per quanto riguarda l'intervallo deformato che l'ampiezza dello stesso.

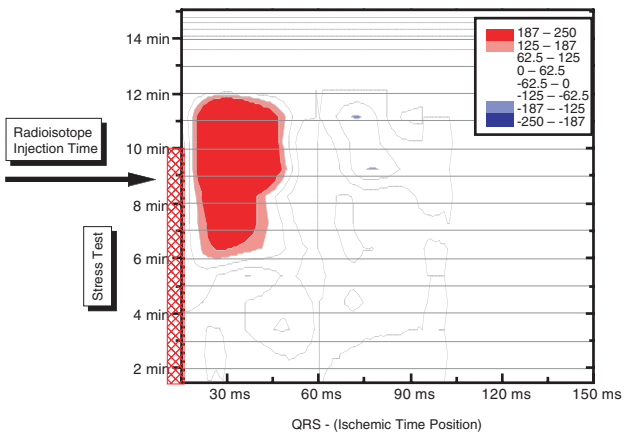

Figura 5. *Proiezione planare: la deformazione ischemica supera la soglia di normalità Th1 al sesto minuto di esercizio, nei primi 30 ms del QRS.*

- Copyright - Il Pensiero Scientifico Editore downloaded by IP 3.144.143.31 Mon, 29 Apr 2024, 17:44:14

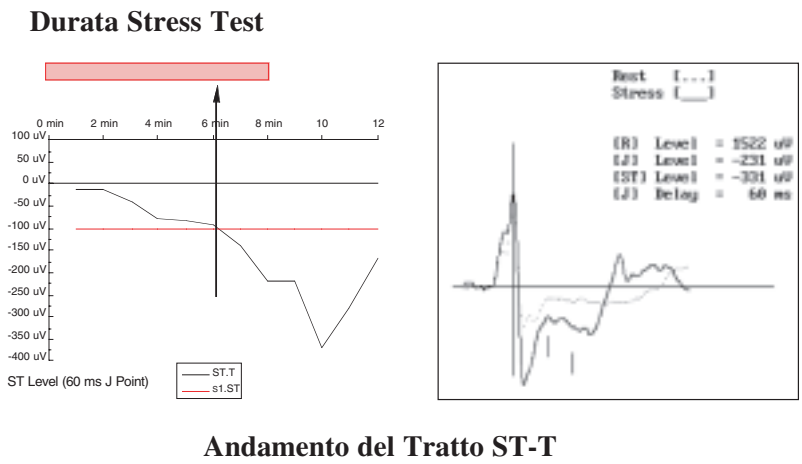

Figura 6. *Slivellamento ischemico del tratto ST-T a partire dal sesto minuto di esercizio.*

Tabella I. Sensibilità e media del tempo di comparsa dell'ischemia del test VISA rispetto all'ECG standard.

Gruppo	Stress	SPECT (n=)	VISA			ECG		
			N. (%)	Sensibilità	MPV (%)	N. (%)	Sensibilità	MPV (%)
Gruppo I	Ergometrico	33	30	91	62.1	20	61	81.4
Gruppo II	Farmacologico	11	10	91	135	–	–	–

MPE = media percentuale ECG; MPV = media percentuale test VISA.

Discussione

Modificazioni di ampiezza della onde R ed S sono state rilevate durante angioplastica coronarica, angina di Prinzmetal e prova da sforzo[3,4,6]. Un aumento di durata del QRS è stato dimostrato nell'angioplastica coronarica mediante monitoraggio vettorcardiografico continuo[8,9]. Con la tecnica dell'ECG *signal averaging* si è visto che le alterazioni ischemiche del QRS sono caratterizzate da una diminuzione di ampiezza delle componenti armoniche ad alta frequenza[11,12].

Nel presente studio le alterazioni ischemiche del QRS erano presenti nel 91% dei pazienti risultati ischemici alla scintigrafia contro il 61% dello slivellamento del tratto ST-T. Con il nostro metodo si conferma non solo che l'ischemia inducibile determina alterazioni della depolarizzazione ma anche che queste precedono di solito lo slivellamento del tratto ST-T. Inoltre, possono essere presenti anche in assenza di alterazioni della ripolarizzazione, come nel test farmacologico. Ciò dimostra che questo metodo è più sensibile rispetto all'ECG standard. È probabile tuttavia che i meccanismi che sono alla base delle deformazioni ischemiche del QRS e dello slivellamento del tratto ST-T siano in parte diversi. È noto che nell'occlusione coronarica acuta lo slivellamento del tratto ST-T è dovuto ad una perdita di potenziale che si traduce in un vettore diastolico che si allontana dall'area lesa e/o in un vettore sistolico che si avvicina ad essa (corrente di lesione). Oltre a questo è stato osservato in studi sperimentali un ritardo di conduzione intorno all'area ischemica che corrisponde nell'uomo al blocco perischemico o perinfarto[1,2,6,10]. Questo si estende dalla regione subendocardica agli strati intermedi e subepicardici e non interessa il sistema di Purkinje. Il corrispettivo elettrocardiografico, in caso di infarto, non è dato pertanto da blocchi di branca o fascicolari ma da incisure ed erosioni irreversibili nelle fasi intermedia e terminale del complesso QRS o dell'ansa vettoriale[16,17]. Le deformazioni transitorie da noi rilevate rappresenterebbero l'equivalente ischemico di queste alterazioni.

Poiché il ritardo di conduzione perischemico è indipendente dalla corrente di lesione, ne deriva che le alterazioni della depolarizzazione possono essere presenti anche in assenza della deviazione del tratto ST. Se in molti casi di ischemia i due fenomeni sono concomitanti, in altri casi, e forse nelle forme iniziali, il ritardo di conduzione e la diminuzione del potenziale di membrana possono essere dissociati per cui un metodo che registra gli effetti dell'ischemia sulla depolarizzazione risulta necessariamente più sensibile, oltre che più specifico. Con questo metodo è possibile inoltre monitorizzare la dinamica di una crisi ischemica individuando il momento di inizio delle deformazioni del QRS. Dato che lo slivellamento del tratto ST-T,

- Copyright - Il Pensiero Scientifico Editore downloaded by IP 3.144.143.31 Mon, 29 Apr 2024, 17:44:14

Tabella II. Sensibilità e tempo di comparsa dell'ischemia del test VISA rispetto all'ECG standard nei pazienti del Gruppo I (scintigrafia con stress test ergometrico).

N.	Stress min.	VISA dinamico			ECG		
		Start min.	VISA %	Test VISA	Start min.	ST-T %	Test ST-T
1	8	6.2	77	Positivo	7		Positivo
2	5.5			Negativo			Negativo
3	10	7.2	72	Positivo			Negativo
4	8	8.8	110	Positivo	8	100	Positivo
5	8.5			Negativo	7.2	85	Negativo
6	6	3.5	58	Positivo			Negativo
7	11	9.2	84	Positivo	7.8	71	Positivo
8	10	9.5	95	Positivo	9.5	95	Positivo
9	10	9.5	95	Positivo	8.5	85	Positivo
10	10	7	70	Positivo			Negativo
11	8	5.5	69	Positivo	6.2	77	Positivo
12	7	5	71	Positivo			Negativo
13	10	5.5	57	Positivo	9.8	98	Positivo
14	10	4	40	Positivo	7.2	72	Positivo
15	7	4	57	Positivo			Negativo
16	10	6.5	65	Positivo			Positivo
17	7.5	3	40	Positivo	4.2	56	Positivo
18	11	9.3	84	Positivo			Negativo
19	10	6.7	67	Positivo	11.5	115	Positivo
20	9	6.5	72	Positivo			Negativo
21	9	2.5	28	Positivo	7.1	79	Positivo
22	8	4	50	Positivo			Negativo
23	9	2.5	28	Positivo	7.6	84	Positivo
24	13	8.7	67	Positivo	8.5	65	Positivo
25	6.5	6	92	Positivo			Negativo
26	14	11	78	Positivo			Negativo
27	13	11.5	88	Positivo	6.2	48	Positivo
28	14	4	28	Positivo	10.5	75	Positivo
29	12	2	16	Positivo			Negativo
30	6			Negativo	6	100	Positivo
31	11	4.5	41	Positivo	9.8	89	Positivo
32	14	2	14	Positivo	10	71	Positivo
33	4	2	50	Positivo			Negativo

Start min.= inizio della crisi ischemica; ST-T %, VISA % = tempo di comparsa dell'ischemia in percentuale.

Tabella III. Sensibilità e tempo di comparsa dell'ischemia del test VISA rispetto all'ECG standard nei pazienti del Gruppo II (scintigrafia con stress test dipiridamolo).

N.	Infus. min.	VISA dinamico			ECG		
		Start min.	VISA %	Test VISA	Start min.	ST-T %	Test ST-T
1	4	5	125	Positivo	–	–	Negativo
2	4	9	225	Positivo	–	–	Negativo
3	4	2.5	62	Positivo	–	–	Negativo
4	4	4	100	Positivo	–	–	Negativo
5	4	7.5	187	Positivo	–	–	Negativo
6	4	9	225	Positivo	–	–	Negativo
7	4	3	78	Positivo	–	–	Negativo
8	4	7	175	Positivo	–	–	Negativo
9	4	2	50	Positivo	–	–	Negativo
10	4			Negativo	–	–	Negativo
11	4	5	125	Positivo	–	–	Negativo

Infus. = infusione radiofarmaco; Start min.= inizio della crisi ischemica; ST-T %, VISA %,= tempo di comparsa dell'ischemia in percentuale della durata dell'infusione.

- Copyright - Il Pensiero Scientifico Editore downloaded by IP 3.144.143.31 Mon, 29 Apr 2024, 17:44:14

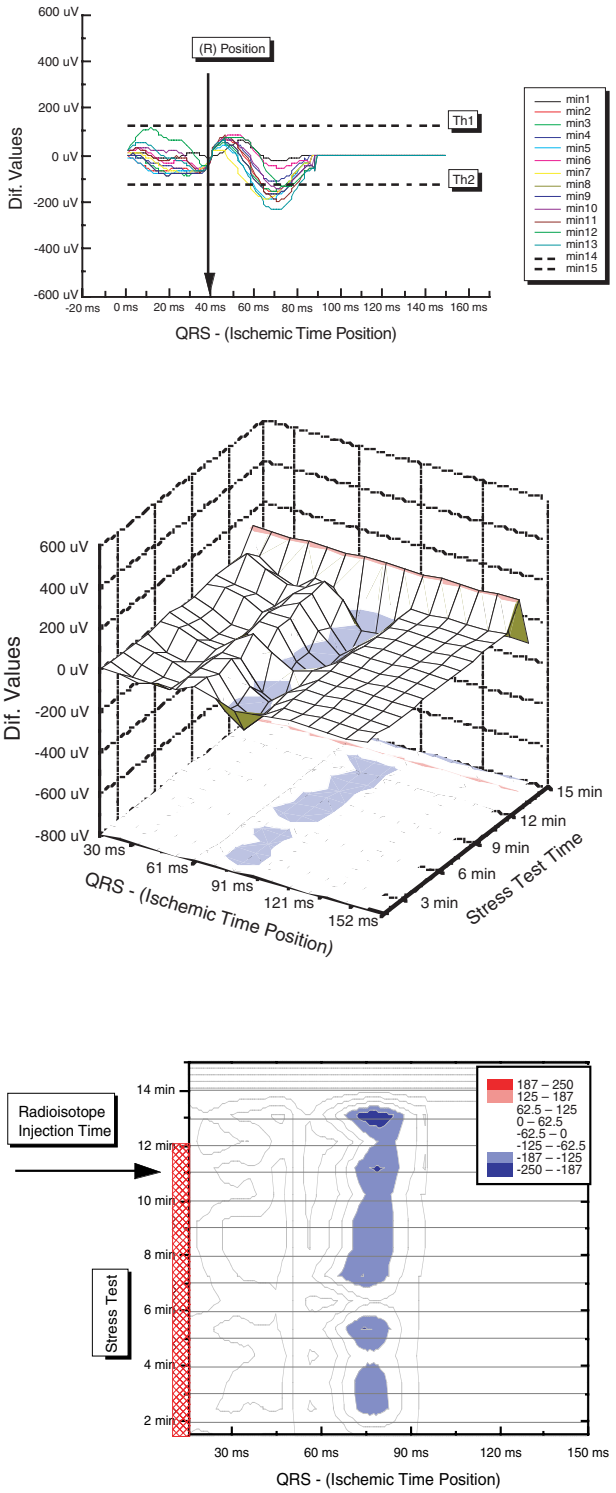

Figura 7. *La deformazione ischemica supera la soglia di normalità Th2 al secondo minuto di esercizio, a 65 ms del QRS.*

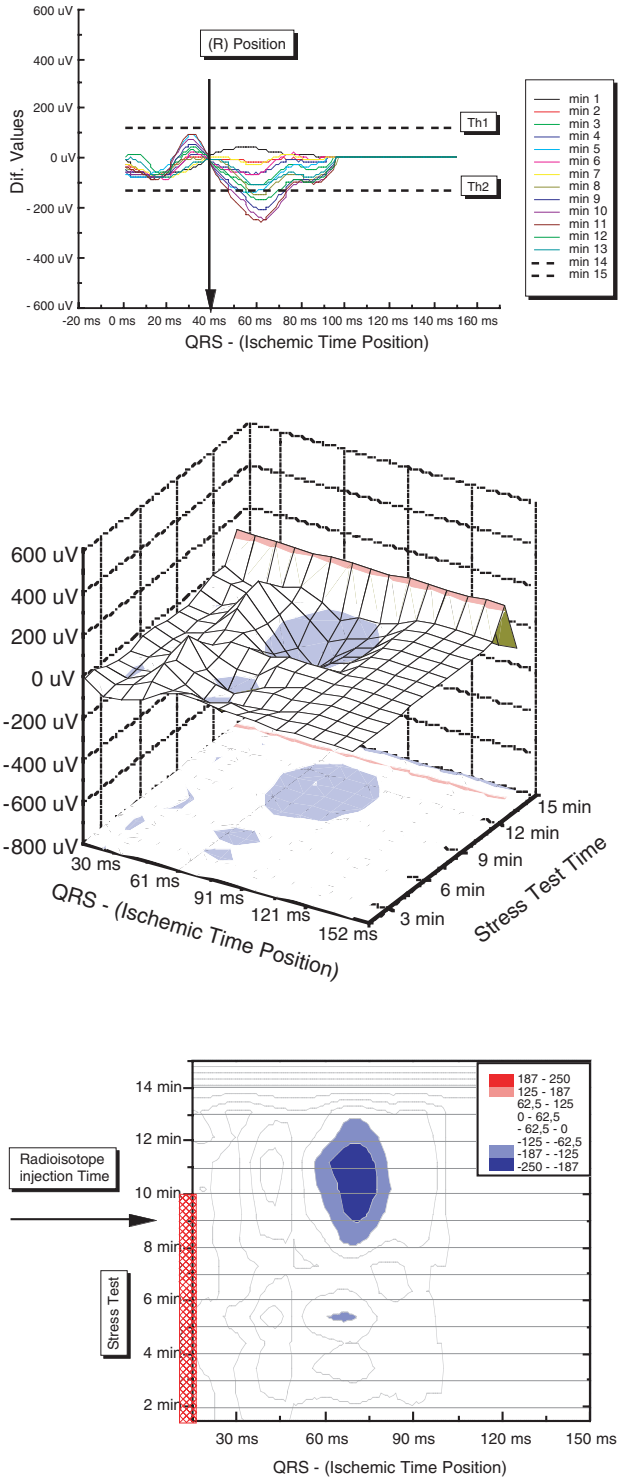

Figura 8. *La deformazione ischemica supera la soglia di normalità Th2 all'ottavo minuto di esercizio, a 60 ms del QRS.*

quando compare, è più tardivo, la valutazione del tempo di inizio delle deformazioni rappresenta un modo più accurato per la valutazione della gravità dell'ischemia. È noto infatti che quanto più è precoce la comparsa del segnale ischemico, in rapporto al carico di lavoro, tanto più grave è l'ischemia. L'analisi delle mappe, oltre a indicare in modo oggettivo l'inizio dell'ischemia, dà anche un'indicazione dell'estensione dell'area ischemica. Questo potrà essere un nuovo indice di gravità se confermato da uno studio mirato che tenga conto della correlazione con la coronarografia. Tuttavia è ragionevole pensare che quanto più estesa e profonda è la deformazione del QRS tanto più grave è la crisi ischemica.

- Copyright - Il Pensiero Scientifico Editore downloaded by IP 3.144.143.31 Mon, 29 Apr 2024, 17:44:14

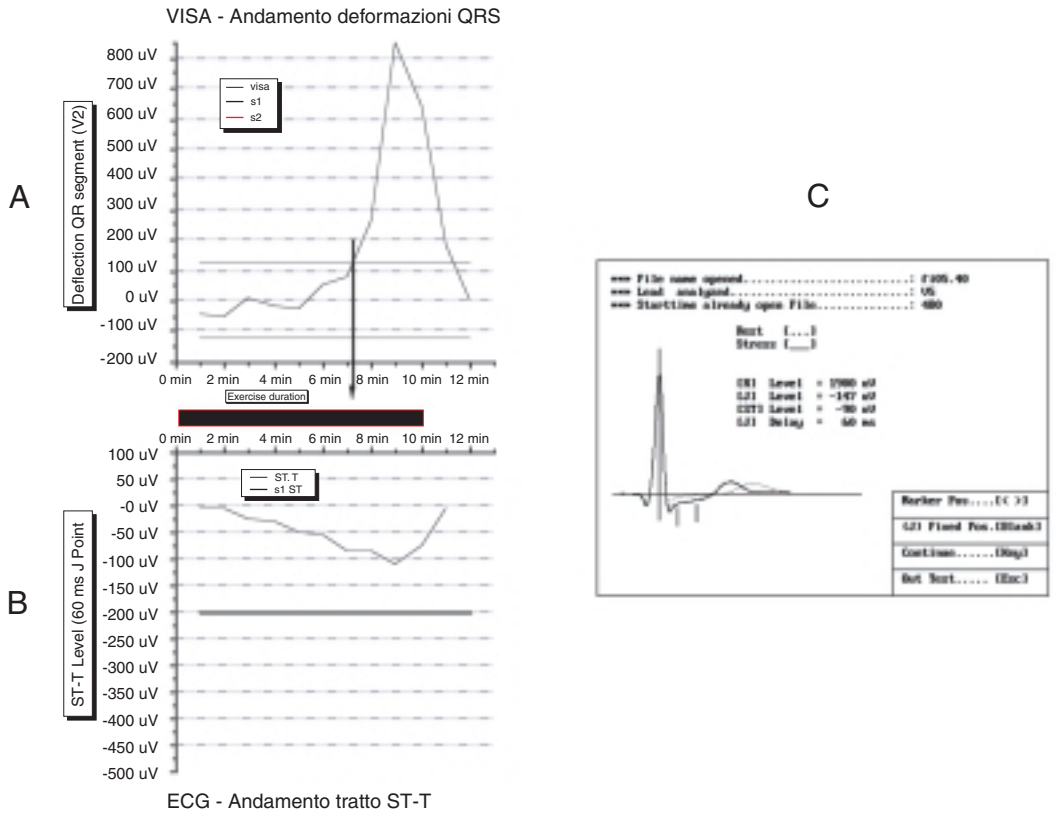

Figura 9. *Deformazione ischemica del QRS dopo 7 min di esercizio* (A) *in assenza di slivellamento del tratto ST-T* (B); *ECG* (C).

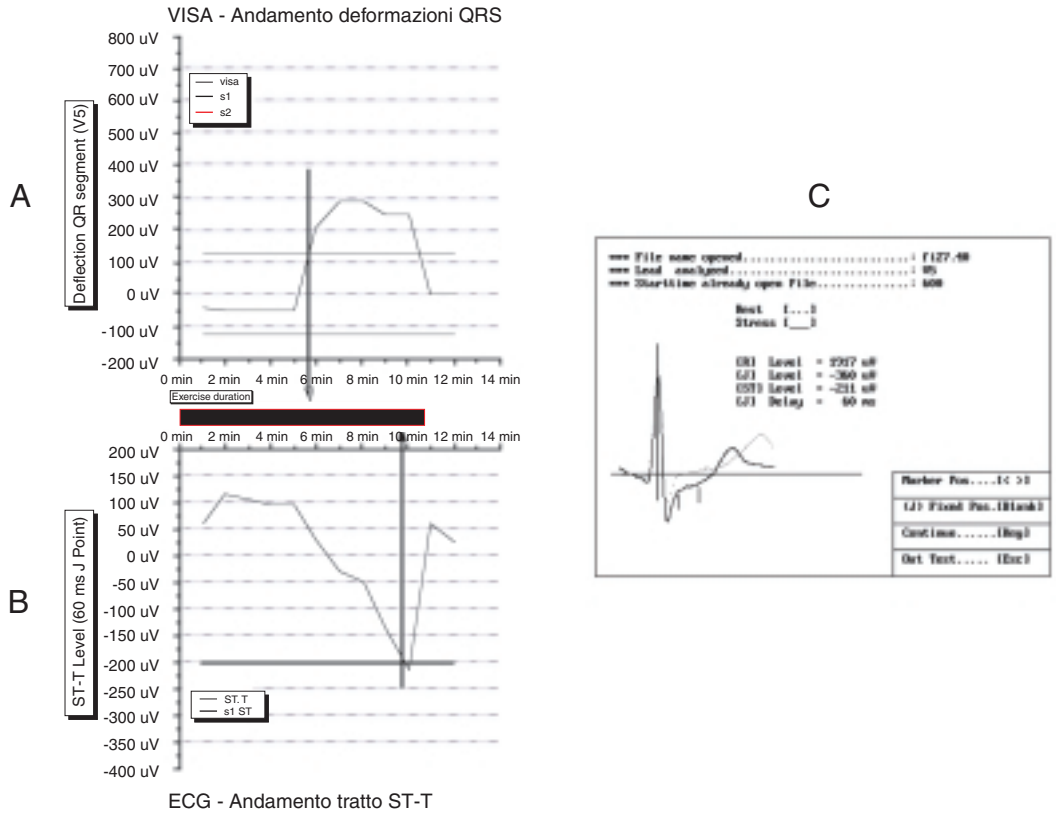

Figura 10. *Deformazione ischemica del QRS dopo 5.5 min di esercizio* (A)*; slivellamento significativo del tratto ST-T dopo 9.8 min di esercizio* (B); *ECG* (C).

- Copyright - Il Pensiero Scientifico Editore downloaded by IP 3.144.143.31 Mon, 29 Apr 2024, 17:44:14

Riassunto

Razionale. L'ischemia inducibile determina modificazioni morfologiche del QRS che possono essere evidenziate con un nuovo metodo di elettrocardiografia computerizzata da noi messo a punto (*ventricular ischemic site analysis* - VISA). Scopo del presente lavoro è stato quello di monitorizzare, mediante registrazione continua, l'andamento della crisi ischemica durante test ergometrico o farmacologico e di correlare le modificazioni ischemiche del QRS con lo slivellamento del tratto ST-T.

Materiali e metodi. Il nostro metodo registra, in presenza di ischemia, le differenze vettoriali fra il QRS di base e il QRS durante sforzo sotto forma di deformazioni del segmento QR o RS. La casistica comprende 60 pazienti di cui 44 con ischemia inducibile alla scintigrafia miocardica; di questi, 33 sono stati sottoposti a test ergometrico e 11 a test farmacologico.

Risultati. Il test VISA era positivo nel 91% dei casi contro il 61% dell'ECG standard. Le deformazioni ischemiche del QRS comparivano al 62.1% della durata dello stress mentre lo slivellamento del tratto ST-T si manifestava all'81.4% della durata del test ergometrico. Durante stress farmacologico il tratto ST-T non si modificava.

Conclusioni. Il nostro metodo è molto più sensibile dell'ECG standard nell'evidenziare l'ischemia inducibile. Le deformazioni ischemiche del QRS sono più precoci rispetto alle alterazioni della ripolarizzazione e possono essere presenti anche in assenza di queste ultime. La maggiore sensibilità del test VISA dipende dal fatto che le modificazioni ischemiche del QRS sono dovute tanto alla corrente di lesione quanto ad un ritardo di conduzione perischemico.

Parole chiave: Test ergometrico; Ischemia miocardica.

Bibliografia

1. Holland RP, Brooks H. The QRS complex during myocardial ischemia: an experimental analysis in the porcine heart. J Clin Invest 1976; 57: 541-50.
2. Hamlin RL, Pipers FS, Hellerstein HK, Smith CR. QRS alterations immediately following production of left ventricular free-wall ischemia in dogs. Am J Physiol 1968; 215: 1032-40.
3. Bonoris PE, Greenberg PS, Castellanet MJ, Ellestead MH. Significance of changes in R wave amplitude during treadmill stress testing: angiographic correlation. Am J Cardiol 1978; 41: 846-51.
4. Watanabe K, Bhargava V, Froelicher VF. The relationship between exercise-induced R wave amplitude changes and vector loop. J Electrocardiol 1981; 14: 129-38.
5. Wilson FN, Johnston FD. The occurrence in angina pectoris of electrocardiographic changes similar in magnitude and kind to those produced by myocardial infarction. Am Heart J 1941; 22: 64-74.
6. Wagner NB, Sevilla DC, Krucoff MW, et al. Transient alterations of the QRS complex and the ST segment during balloon angioplasty of the left anterior descending artery. Am J Cardiol 1988; 62: 1038-42.
7. Wagner NB, Sevilla DL, Krucoff MW, et al. Transient alterations of the QRS complex and ST segment during percutaneous transluminal balloon angioplasty of the right and left circumflex coronary arteries. Am J Cardiol 1989; 63: 1208-13.
8. David D, Kitchen JG III, Michelson EL, Naito M, Sawin HS, Chen CC. R wave amplitude responses to rapid atrial pacing: a marker for myocardial ischemia. Am Heart J 1984; 107: 53-61.
9. Dellborg M, Topol EJ, Swedberg K. Dynamic QRS complex and ST segment vectorcardiographic monitoring can identify vessel patency in patients with acute myocardial infarction treated with reperfusion therapy. Am Heart J 1991; 122: 943-8.
10. Eriksson P, Albertsson P, Ekstrom L, Dellborg M. Continuous vectorcardiographic monitoring of ischemia during coronary angioplasty in patients with bundle-branch block. Coron Artery Dis 1999; 10: 501-7.
11. Abboud S, Cohen RJ, Selwyn A, Ganz P, Sadeh D, Friedman PL. Detection of transient myocardial ischemia by computer analysis of standard and signal-averaged high-frequency electrocardiograms in patients undergoing percutaneous transluminal coronary angioplasty. Circulation 1987; 76: 585-96.
12. Abboud S. The signal averaged ECG in detecting coronary artery disease. In: Gomes JA, ed. Signal averaged electrocardiography. Dordrecht, Boston, London: Kluwer Academic Publishers, 1993: 485-517.
13. Alcidi L, Morace G. Electrocardiography computerized system for ischaemic areas location. (abstr) In: Abstracts II Congresso Nazionale della Società Italiana di Ricerche Cardiovascolari. Parma, 1995: 61.
14. Alcidi L, Grassi G, Morace G, Galassini A, Romano S. Reversible ischemia diagnosis achieved by QRS-complex modification, obtained with a new computerized electrocardiographic system. (abstr) In: Abstracts 8th International Congress on Holter and Non Invasive Electrocardiology. Ulm, 1998: 559.
15. Alcidi L, Locchi F, Morace G. A new computerized electrocardiography method of the study of the QRS complex in the diagnosis of ischemia. G Ital Cardiol 1998; 28: 29-37.
16. Flowers NC, Horan LG. Alterazioni intermedie e terminali del complesso QRS. In: Schlant RC, Hurst JW, eds. Recenti progressi in elettrocardiografia. Padova: Piccin, 1978: 345-62.
17. Medvegg M, Preda I, Savard P, et al. New body surface isopotential map evaluation method to detect minor potential losses in non-Q-wave myocardial infarction. Circulation 2000; 101: 1115-27.